Unfallchirurg
https://doi.org/10.1007/s00113-022-01174-z
Angenommen: 15. März 2022

© The Author(s), under exclusive licence to Springer Medizin Verlag GmbH, ein Teil von Springer Nature 2022

Redaktion
Christian Krettek, Hannover

3D-Druck im Bereich in der Schulterchirurgie

Nael Hawi[1,2] · Nico Bruns[1] · S. Razaeian[1] · J. D. Clausen[1] · Christian Krettek[1]
[1] Unfallchirurgische Klinik, Medizinische Hochschule Hannover (MHH), Hannover, Deutschland
[2] Orthopädisch-Chirurgische Praxisklinik Braunschweig, Braunschweig, Deutschland

In diesem Beitrag

- Schulterendoprothetik
- Schulterinstabilität
- Traumatologie
- Diskussion
- Schlussfolgerung

Zusammenfassung

Die Technologie des 3D-Drucks ist ein relativ neues Verfahren mit einem hohen Potenzial im Bereich der Schulterchirurgie. Das Verfahren des 3D-Drucks entwickelt sich zunehmend weiter und gewinnt ebenfalls an Anwendern. Prinzipiell kann der 3D-Druck präoperativ im Bereich der Operationsplanung, der Patientenaufklärung und der Lehre eingesetzt werden, findet jedoch mehr und mehr intraoperative Anwendung. Neben der intraoperativen Veranschaulichung der Modelle lassen sich im 3D-Druck-Verfahren spezifische individuelle Instrumente und Implantate herstellen. Diese ermöglichen den präzisen Transfer der präoperativen Planung auf den Operationssitus. Ungenauigkeiten sind v. a. auf die Weichteile zurückzuführen. Sowohl im Bereich der Endoprothetik, der Schulterinstabilität und der Traumatologie kann der 3D-Druck einen Mehrwert bieten. Die Literatur zeigt in Bezug auf Operationszeit, Blutverlust und Operationsergebnis vielversprechende Ergebnisse. Andererseits ist weiterhin unklar, welcher Befund einen 3D-Druck erfordert. Fragen betreffen zudem die Planungs-/Produktionszeit und die entstehenden Mehrkosten. Nichtsdestotrotz stellt der 3D-Druck eine sinnvolle Erweiterung des Portfolios des Chirurgen dar, deren Nutzen v. a. in der Komplexsituation sichtbar wird. Weiterhin erlaubt das Verfahren, auf bestimmte Umstände mit einer gewissen Flexibilität reagieren zu können.

Schlüsselwörter
Endoprothetik · Patientenversorgungsplanung · Knochendefekte · Deformität · Gelenkinstabilität

Die Herstellung dreidimensionaler Modelle anatomischer Gegebenheiten und, darauf basierend, das Fertigen von patientenspezifischen Zielgeräten/Instrumenten und Implantaten bieten in der Chirurgie der oberen Extremität ein enormes Potenzial. Der Vorteil dieser Technik zeigt seine Überlegenheit v. a. bei steigendem Komplexitätsgrad der Fälle. Die Arbeitsgruppe der Autoren des vorliegenden Beitrags publizierte 2019 die verschiedenen Anwendungsstufen des 3D-Drucks; die ersten drei sind bereits in vielen Bereichen der muskuloskeletalen Chirurgie gelebte Realität [1]:

Anwendungsstufe 1: Modell. Erstellen eines 3D-Modells, an dem verschiedene Szenarien sowohl visuell als auch haptisch durchgespielt werden können. Weiterhin kann das Modell bei der Patientenaufklärung und intraoperativ Anwendung finden.

Anwendungsstufe 2: Werkzeuge/Instrumente. Anhand des Modells lassen sich patientenspezifische Werkzeuge produzieren, sowohl in Form von Zielgeräten als auch zur Kontrolle der Reposition. Hierbei kann sich an anatomischen Gegebenheiten (Inzisuren, ehemalige Bohrkanäle …) orientiert werden.

Anwendungsstufe 3: Implantat. Basierend auf den zuvor beschriebenen Anwendungsstufen stellt das patientenspezifische Implantat die nächste Stufe dar. Gerade im Bereich von Defekten und v. a. bei

QR-Code scannen & Beitrag online lesen

Published online: 29 March 2022

geringer Substanz, um Implantate sicher verankern zu können, kann mit einem spezifischen Implantat eine verbesserte Anpassung an die anatomischen Gegebenheiten erreicht werden. Zudem können beispielsweise Schraubenkanäle so angelegt werden, dass möglichst lange Schrauben gesetzt werden können, um eine größere Verankerungsstrecke und höhere Stabilität zu erreichen. Ein weiteres Feld dieses Anwendungsspektrums ist v. a. bei steigender Zahl der Prothesentypen und -hersteller das Nachproduzieren von speziellen Implantaten, die nicht mehr auf dem Markt verfügbar sind. Implantate und modulare Bauteile können individuell nachproduziert oder spezielle Bauteile wie Adapter angefertigt werden, um eine Kopplung oder Konversion eines nichtmodularen Bauteils zu ermöglichen.

Die Einsatzgebiete im Bereich der Chirurgie der oberen Extremität sind vielfältig. Diese Technik kann prinzipiell auf drei Bereiche aufgeteilt werden: Endoprothetik, Schulterinstabilität und Traumatologie des Schultergürtels.

Schulterendoprothetik

Die Zahl der Schulterprothesenimplantationen nimmt aus unterschiedlichen Gründen kontinuierlich zu [2–4]. Bereits relativ schnell wurde erkannt, dass eine Fehlpositionierung der Implantate zu frühen postoperativen Komplikationen führen kann. Zu diesen zählen Lockerungen, Abrieb, „notching", Luxationen oder übermäßige Scherkräfte [5–10].

Die größte chirurgische Herausforderung liegt auf der glenoidalen Seite. Sowohl veränderte anatomische Gegebenheiten bei länger anhaltendem Abrieb, Arthrose oder nach Fraktur als auch die limitierte Exposition gegenüber dem Glenoid können die Umsetzung der präoperativen Planung deutlich erschweren. Bohsali et al. beschreiben in ihrer Arbeit aus dem Jahr 2017, dass die glenoidale Komponente in nahezu einem Drittel aller Fälle für das Versagen der Prothese verantwortlich ist [11–15]. Das Versagen einer Prothese resultiert u. a. aus Fehlpositionierung, suboptimaler Implantatwahl und/oder unzureichender Korrektur pathologischer Glenoidveränderungen [16].

Das Durchführen einer CT-Untersuchung zur genauen Analyse der anatomischen Gegebenheiten mit 3D-Darstellung des Glenoids hilft den Chirurgen, die präoperative Situation gut einzuschätzen, die optimale Wahl des Implantats zu treffen und die geplante Versorgung auch intraoperativ umzusetzen [17–19]. Die präoperative Analyse des Schultergelenks mithilfe der CT zählt daher in den meisten Einrichtungen bereits zur Standarduntersuchung.

Der Bereich der präoperativen 3D-Planung und der Herstellung von patientenspezifischen Instrumenten ist längst von der Industrie als innovatives Geschäftsfeld erkannt und umgesetzt worden. Entsprechende Programme werden von den meisten Herstellern angeboten, entweder durch den Chirurgen eigenständig oder gemeinsam mit dem Hersteller geplant. Je nach Hersteller kann das postoperative Bewegungsausmaß in Abhängigkeit von der Implantatpositionierung realitätsnah vorhergesagt werden. Entsprechende patientenspezifische Instrumente werden von den Herstellern (gegen einen Mehrpreis) angeboten.

» Trotz präziser 3D-Zielinstrumente verbleibt eine weichteilbedingte Ungenauigkeit am Glenoid

Verschiedene Autoren konnten den deutlichen Vorteil der 3D-Planung und die Umsetzung der 3D-Planung mithilfe intraoperativer Instrumente belegen. Iannotti et al. zeigten an Knochenmodellen verschiedener Schweregrade der Arthrose, dass bei dem Einbringen des Zieldrahts nach 3D-Planung zwar eine höhere Genauigkeit der Platzierung erreicht werden kann als in der Standardvorgehensweise ohne 3D Planung, jedoch war diese im direkten Vergleich statistisch nicht signifikant besser. Durch ein patientenspezifisches Instrumentarium aber konnte sowohl gegenüber der Standardvorgehensweise als auch gegenüber der 3D-Planung eine signifikant höhere Genauigkeit erzielt werden ($p < 0{,}001$, [20]). Walch et al. wiesen 2015 die hohe Reliabilität sowie die Präzision der präoperativen Planung und der patientenspezifischen Instrumente für die Positionierung der glenoidalen Komponente nach [21]. Gauci et al. publizierten 2016 ihre Ergebnisse des klinischen Einsatzes von patientenspezifischen Instrumenten. Sie führten bei den Patienten postoperativ eine CT-Untersuchung durch und belegten, dass der präoperative Plan genau und reproduzierbar mithilfe des Instrumentariums umgesetzt werden konnte [22]. Sowohl Hendel et al. als auch Suero et al. kamen 2012 bei ihren Kohorten zu einem ähnlichen Ergebnis und wiesen auf die Vorteile des Systems hin [23, 24]. Berhouet et al. berichteten 2018 über ihre Ergebnisse und empfahlen die weitere Verbesserung des Instrumentariumdesigns [25]. In einer Übersichtsarbeit aus dem Jahr 2019 kamen Burns et al. zu dem Schluss, dass die Positionierung der glenoidalen Komponente durch das Verwenden von patientenspezifischen Instrumenten verbessert werden kann. Die Autoren gaben jedoch auch zu bedenken, dass derzeit keine Langzeitdaten zum Benefit für Patienten vorliegen [26]. Jedoch muss auch festgehalten werden, dass trotz aller Präzision der Zielinstrumente eine gewisse Variabilität am Glenoid verbleibt. Ein wesentlicher Grund liegt in den Weichteilen, die von den Instrumenten nicht berücksichtigt werden (v. a. noch vorhandener Knorpelbelag am Glenoid) oder an verknöcherten Anteilen des Labrums oder des Glenoids, die entweder bei der Planung entfernt wurden und beim Einbau der Prothese nicht oder umgekehrt [27]. Die Erfahrung und Intuition des Chirurgen, den Sitz des Zieldrahts zu beurteilen und ggf. vom Plan abzuweichen, sind weiterhin essenziell.

Fall 1: Ein 40-jähriger Patient mit „Head-split"-Fraktur und osteosynthetischer Behandlung. Radiologisch zeigte sich 2 Jahre postoperativ eine Humeruskopfnekrose; im gewonnenen Punktat wurde *Propionibacterium acnes* nachgewiesen (**Abb. 1a**). Es erfolgte ein zweizeitiges Vorgehen zur Infektsanierung (**Abb. 1b**) und aufgrund des bestehenden Defekts an der Rotatorenmanschette die 3D-Planung einer inversen Schulterprothese mit einer Anteversion von 5° und einer Inklination von 5° (**Abb. 1c**). Für die intraoperative Umsetzung (3D-Druck-gestützte Navigation) wurde ein 3D-Instrument gedruckt (**Abb. 1d**), das auch zur Implantation verwendet wurde (**Abb. 2a**). Postoperativ liegt eine

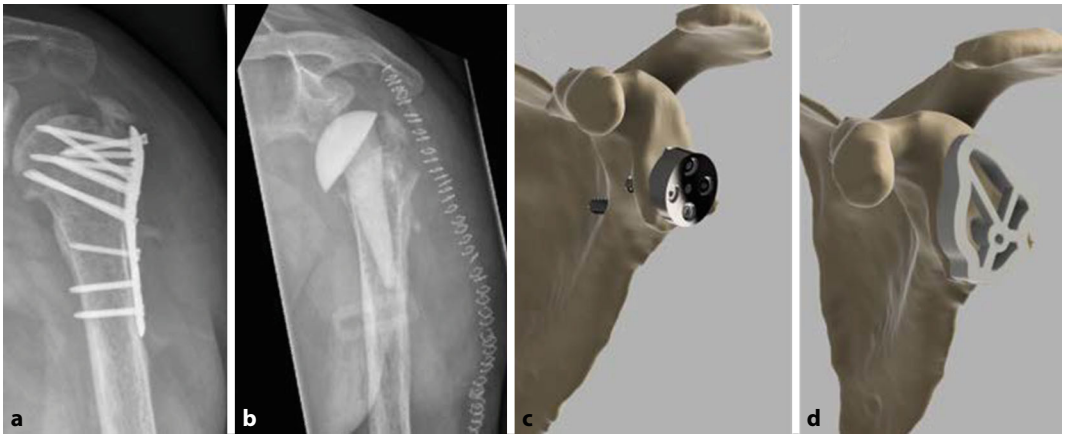

Abb. 1 ◄ **a** Aufnahmen eines 40-jährigen Patienten mit Humeruskopfnekrose nach „Head-split"-Fraktur mit Nachweis von *Propionibacterium acnes*, **b** zweizeitiges Vorgehen zur Infektsanierung mit Spacer-Einsatz, **c** 3D-Planung der Basisplatte der inversen Prothese, **d** 3D-Druck eines patientenspezifischen „guide" zur intraoperativen Umsetzung

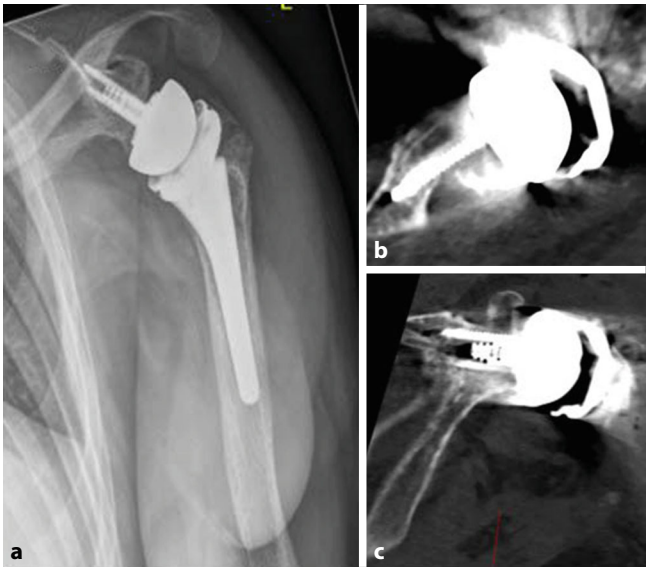

Abb. 2 ◄ **a** Postoperatives Ergebnis der Implantation einer zementfreien inversen Prothese mit gewünschter Inklination und Anteversion der glenoidalen Komponente (Univers Revers, Modular Glenoid System; Fa. Arthrex, Naples, FL, USA), **b,c** postoperative CT-Darstellungen (**b** axiale, **c** koronare Schnittführung)

annähernd exakte Positionierung der Basisplatte (Univers Revers, Modular Glenoid System; Fa. Arthrex, Naples, FL, USA; ◘ **Abb. 2b,c**) vor. Klinisch zeigt sich im Einjahres-Follow-up ein gutes Ergebnis mit einer Schmerzintensität auf der visuellen Analogskala (VAS) von 0–1, einem Constant Score von 80 % und einem subjektiven Schulterwert von 85 %.

» Durch einen spezifischen Glenoidaufbau erreichen die Patienten einen Mehrgewinn an Lebensqualität

Patientenspezifische Glenoidaufbauten stellen die nächste Stufe des 3D-Drucks am Schultergelenk dar. Aufgrund der reduzierten Knochensubstanz am Glenoid stellen schwere Glenoiddefekte weiterhin eine große chirurgische Herausforderung dar. Dieses betrifft sowohl das nativ destruierte Gelenk im Rahmen der Arthrose oder, vor dem Hintergrund steigender Implantationen von Schulterprothesen, die damit einhergehenden möglichen Komplikationen [28]. Chammaa et al. publizierten 2017 die Ergebnisse der Implantation eines mithilfe des „computer-aided design" und „computer-aided manufacturing" (CAD-CAM) hergestellten, einer Hüftprothese ähnelnden Prothesentyps bei 37 Patienten im fortgeschrittenen Arthrosestadium. Bei 6 dieser Patienten wurde im 5-Jahres-Zeitraum aufgrund einer Komplikation eine Revision erforderlich [29]. Dines et al. publizierten 2017 ihre Ergebnisse nach der Implantation eines patientenspezifischen Glenoidaufbaus im Rahmen von Revisionen sowohl im anatomischen als auch im inversen Verfahren. Sie konnten zeigen, dass ein Mehrgewinn an Lebensqualität für die Patienten durch den Wiedereinbau erreicht werden konnte [30]. Debeer et al. gingen ähnlich vor und setzten ein patientenspezifisches Implantat sowohl in der Revisionssituation als auch primär bei 10 Patienten ein. Die Patienten wiesen beim Follow-up vom 30 Monaten eine akzeptable Funktionalität und deutlich reduzierten Schmerz auf. Acht Patienten bewerteten das postoperative Ergebnis als besser ($n = 3$) oder viel besser ($n = 5$) [31]. De Boer und Huijsmans publizierten 2020 zwei Fälle mit 3D-gedruckten Prothesen zur Behandlung von schweren Glenoiddefekten im Sinne eines glenoidalen Aufbaus zur inversen Prothese mit standardmäßigen Glenosphären. Der Einbau erfolgte mithilfe spezifischer Instrumente. Die Autoren berichteten gute Einjahresergebnisse [32]. Zu einem ähnlichen Ergebnis kamen Porcellini et al. bei 6 Fällen mit einem patientenspezifischen Implantat für das Glenoid. Sie zogen in ihrer Fallserie den Schluss, dass der 3D-Druck eine Lösung für das Management schwerer Glenoiddefekte darstellt, wiesen aber trotz des 3D-Drucks und der damit hergestellten Instrumente zum Einbau auf die chirurgische Komplexität der Fälle hin, und darauf, dass das funktionelle Ergebnis nicht vorhersehbar ist. In ihrer Erfahrung zeigte sich v. a. eine deutliche Schmerzreduktion bei den Patienten [33].

Fall 2: Ein 56-jähriger Patient mit chronischer Infekt-/Defektsituation bei Zustand nach primärer Totalendoprothese des Schultergelenks. Der Zustand des Schultergelenks nach der Infektsanierung ist in ◘ **Abb. 3a** dargestellt. Nach dem Ausbau stellte sich am Glenoid ein Defekt vom Typ C3–4 mit dorsaler Exzentrizität

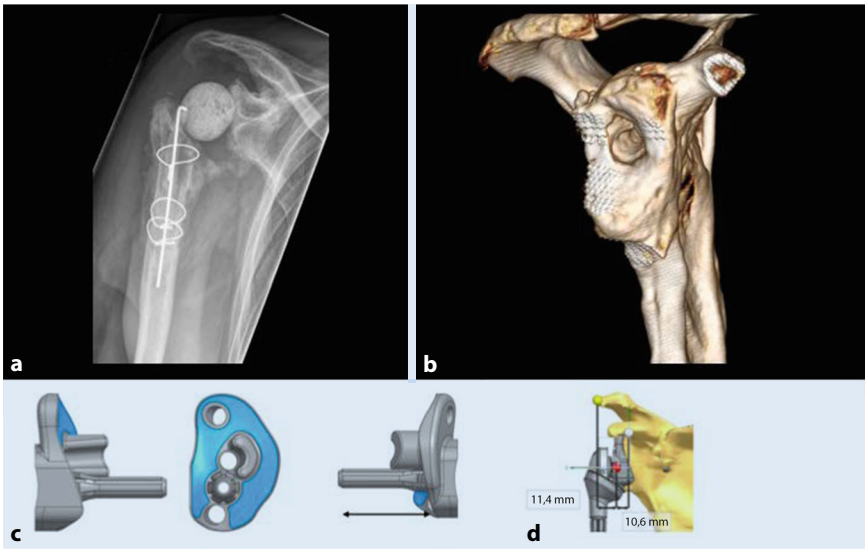

Abb. 3 ▲ **a** Aufnahme eines 56-jährigen Patienten mit chronischer Infekt-/Defektsituation bei Zustand nach primärer Totalendoprothese des Schultergelenks und deren Ausbau, **b** nach Infektsanierung: Defekt am Glenoid vom Typ C3–4 mit dorsaler Exzentrizität E4 nach Seebauer, **c**,**d** Glenoidaufbau, kombiniert mit einer handelsüblichen inversen Prothese (ProMade System, Fa. Lima, Italien). *Roter Kreis* Rotationszentrum, *grüner Kreis* lateraler Punkt des Acromions, *weißer Kreis* Basispunkt des Korakoids



Abb. 4 ▲ **a** Aufnahme eines 56-jährigen Patienten mit Zustand nach Implantation einer modularen Prothese und aseptischer Lockerung der glenoidalen Komponente. **b** Nachbau eines Adapters (*weißes Bauteil*), der eine Konversion auf das im Haus vorhandene Implantat ermöglichte, **c** Musterbauteil zur Probe, **d** ein Jahr postoperativ: gutes funktionelles Ergebnis und keine Schmerzen

E4 nach Seebauer dar (◘ **Abb. 3b**, [34]). In Kooperation mit einem Hersteller (ProMade System, Lima Corporate, Udine, Italien) wurde der Glenoidaufbau, kombiniert mit einer handelsüblichen inversen Prothese, entworfen (◘ **Abb. 3c,d**).

» Beim Wechsel zu modularen Implantaten kann die humerale Komponente belassen werden

Bei zunehmendem Einsatz der Schulterprothesen im Allgemeinen und der anatomischen Schulterprothese im Speziellen ist in Zukunft mit einer weiteren Steigerung möglicher Revisionen zu rechnen. Dies liegt auch daran, dass durch die Konversion einer anatomischen zu einer inversen Prothese eine deutliche Verbesserung der Funktionalität erreicht werden kann. Jedoch sind die mit dem Wechsel einhergehenden Komplikationen nicht selten und werden in der Literatur bei jedem dritten Wechsel beschrieben [35, 36]. Zu diesen Komplikationen zählt auf humeraler Seite v. a. der bei Bedarf zu erfolgende Ausbau der humeralen Komponente [37]. Wesentlicher Vorteil der Verwendung modularer Implantate ist, dass die humerale Komponente beim Wechsel belassen werden kann und damit einhergehende Komplikationen vermieden werden können. Zudem kann eine Reduktion der Operationszeit erreicht werden [37, 38].

Matsoukis et al. konnten eindrucksvoll zeigen, dass durch den 3D-Druck eines patienten- und implantatspezifischen Bauteils im Off-Label Verfahren das Herstellen eines Adapters möglich ist, mit dem ein nichtmodulares Bauteil am Humerus belassen werden und auf ein inverses Prothesenmodell konvertiert werden konnte [39].

Der Markt der Prothesen im Allgemeinen unterliegt einem stetigen Wandel. So kommen neue Hersteller dazu, andere ziehen sich aus dem Markt zurück. Ähnliches gilt auch für bereits vielfach eingesetzte Prothesenmodelle, zu denen die Schulterprothese gehört. Der 3D-Druck erlaubt in Revisionsfällen, bei denen einliegende Prothesenbestandteile belassen werden können, die Bauteile aber nicht mehr auf dem Markt verfügbar sind, deren Nachbauen im Off-Label Verfahren.

Fall 3: Ein 56-jähriger Patient mit Zustand nach Implantation einer modularen Prothese und aseptischer Lockerung der glenoidalen Komponente. In ◘ **Abb. 4a** ist der Zustand vor dem Prothesenwechsel gezeigt. Der Hersteller hatte die Bauteile zur Konversion auf eine inverse Prothese vom Markt zurückgenommen. Diese waren auch auf Nachfrage nicht mehr produzierbar. Gemeinsam mit einem Sonderimplantatehersteller (Fa. K-Implant, Garbsen/Hannover, Deutschland) erfolgte der Nachbau eines Adapters, der eine Konversion auf das im Haus vorhandene Implantat ermöglichte (◘ **Abb. 4b**, *weißes Bauteil*), Musterbauteil zur Probe, im Endzustand aus Titanlegierung (TiAl6V4 nach ISO 5832-3; ◘ **Abb. 4c**). Ein Jahr postoperativ zeigte sich ein gutes funktionelles Ergebnis mit einem Constant Score von 75 %, subjektivem Schulterwert von 80 % und keinen Schmerzen (◘ **Abb. 4d**).

Schulterinstabilität

Bei der Schulterinstabilität zählt neben den weichteiligen Stabilisatoren der Knochenverlust auf glenoidaler und/oder humeraler Seite als einer der Hauptgründe für eine rezidivierende Instabilität. Die Com-

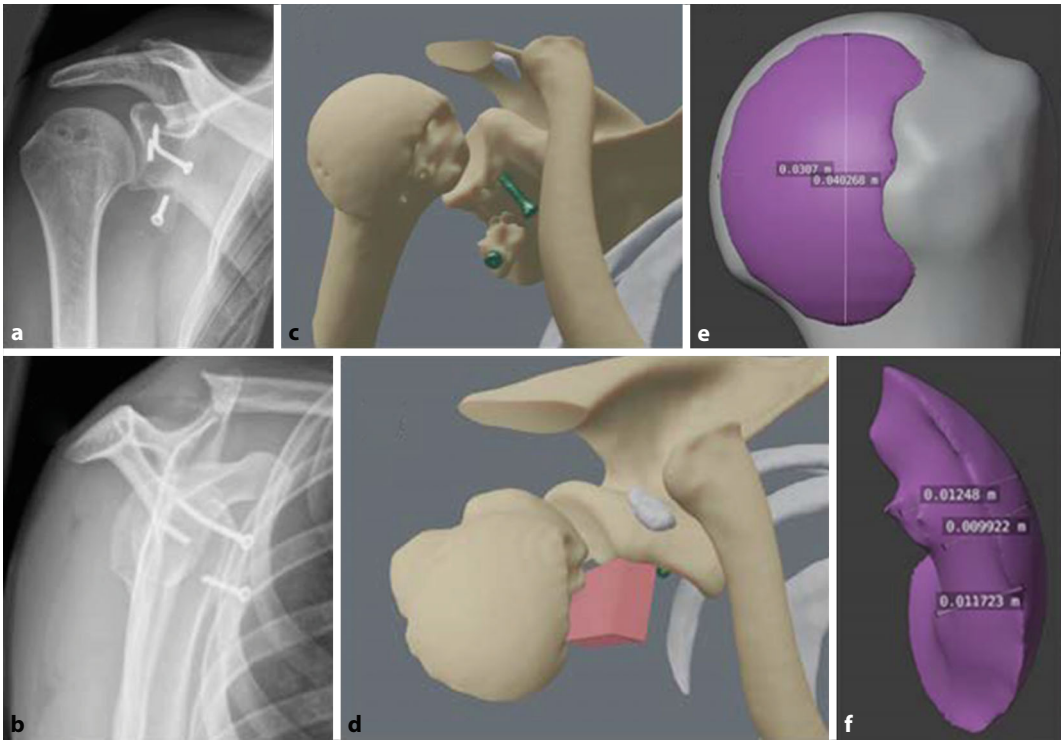

Abb. 5 ◄ **a,b** Aufnahmen eines 32-jährigen Patienten mit rezidivierender posttraumatischer Schulterinstabilität und Implantatbruch u. a. nach Korakoidtransfer nach Latarjet, **c** Durchspielen der verschiedenen Rotationen im Gelenk mit virtuellen Luxationen, **d** Planen eines knöchernen Aufbaus am ventralen Glenoid (*rot*), **e,f** Ausmessen der Dimensionen des Defekts direkt am Humeruskopf und nach Subtraktion des Kopfes

putertomographie ist weiterhin Goldstandard bei der Bestimmung des Ausmaßes der jeweiligen Defekte [40, 41]. Die 3D-Bildgebung ermöglicht ein vertieftes Verständnis der Defektgröße und der Zusammenhänge beider Defekte. Di Giacomo et al. publizierten 2014 eine auf der 3D-Darstellung basierende Messmethodik zur Einschätzung, ob ein bipolarer Knochenverlust zu einer erneuten Luxation führen könnte [42]. Sheth et al. wendeten den 3D-Druck im Fall einer rezidivierenden Schulterluxation an, um sowohl die Defekte und deren Zusammenspiel zu analysieren als auch die Operationsstrategie festzulegen [43]. Im Rahmen einer biomechanischen Studie druckten Willemsen et al. 3D-Titanimplantate und verglichen diese mit dem Korakoidtransfer nach Latarjet. Die Ergebnisse zeigten eine vergleichbare Stabilität beider Konstrukte [44].

Fall 4: Ein 32-jähriger Patient mit rezidivierender posttraumatischer Schulterinstabilität, bereits durchgeführtem Bankart-Repair/Remplissage-Verfahren und anschließendem Korakoidtransfer nach Latarjet. Der Patient stellte sich aufgrund erneuter Luxation und Bruch der Implantate vor (◘ **Abb. 5a,b**). Die 3D-Aufbereitung zeigte das Ausmaß des Defekts in Kombination und isoliert. In diesem Fall war es möglich, verschiedene Stellungen des Schultergelenks durchzuspielen und Szenarien eines möglichen Aufbaus am Glenoid zu simulieren (◘ **Abb. 5c–f**). Aus der Planung resultierte, dass es erforderlich sein wird, beide Defekte zu adressieren. Um ausreichend Knochensubstanz zu erhalten, wurde ein entsprechend großer Beckenkammspan aus der Spina iliaca posterior entnommen (◘ **Abb. 6a**). Über einen deltoideopektoralen Zugang wurde nach der Anmodellierung sowohl der Knochendefekt am Humeruskopf aufgefüllt als auch das ventrale Glenoid aufgebaut (◘ **Abb. 6b–f**). Im Ergebnis zeigte sich eine sehr stabile Situation. Im kurzfristigen Follow-up berichtete der Patient kaum Schmerzen mit einer Intensität von 0 in Ruhe und 1–2 bei Belastung auf der VAS . Es bestanden eine gute Funktion der Schulter mit einem subjektiven Schulterwert von 80–85 %, keine subjektive Instabilität und keine erneuten Luxationen, auch nach erneutem Sturz.

Traumatologie

Der Einsatz des 3D-Drucks zur Planung sowie zur Herstellung patientenspezifischer Instrumente und Implantate ist v. a. im Bereich der Traumatologie und der Revisionschirurgie vielfältig. In verschiedenen Studienergebnisse konnte sehr eindrücklich gezeigt werden, dass die 3D-Darstellung das Verstehen des Frakturtyps und der Anatomie des Frakturbereichs vereinfacht sowie eine patientenspezifische Planung und Vorgehensweise erlaubt. Auch im Bereich der Lehre und Instruktion kann der 3D-Druck angewendet werden [45, 46]. Ebenso ist die Simulation bestimmter Vorgehensweisen vor ihrer Anwendung in der Realität möglich [47]. You et al. konnten in ihrer Fallserie bei der Behandlung der proximalen Humerusfraktur wesentliche Vorteile durch den 3D-Druck der Fraktursituation aufzeigen. Die Autoren beschreiben den wesentlichen Vorteil dieses Vorgehens, die Fraktursituation korrekt einschätzen zu können und, darauf basierend, die Operationsstrategie festzulegen [48]. Wang et al. zeigten in ihrer Fallserie, dass das Vorbiegen von Implantaten für eine Frakturversorgung im proximalen Drittel des Humerus zur Verringerung der Operationszeit, zum geringeren intraoperativen Blutverlust und zur Vereinfachung der Operation führte [49]. Chen et al. untersuchten in ihrer Studie den Unterschied zwischen dem konventionellen Vorgehen ($n = 53$), der computergestützten virtuel-

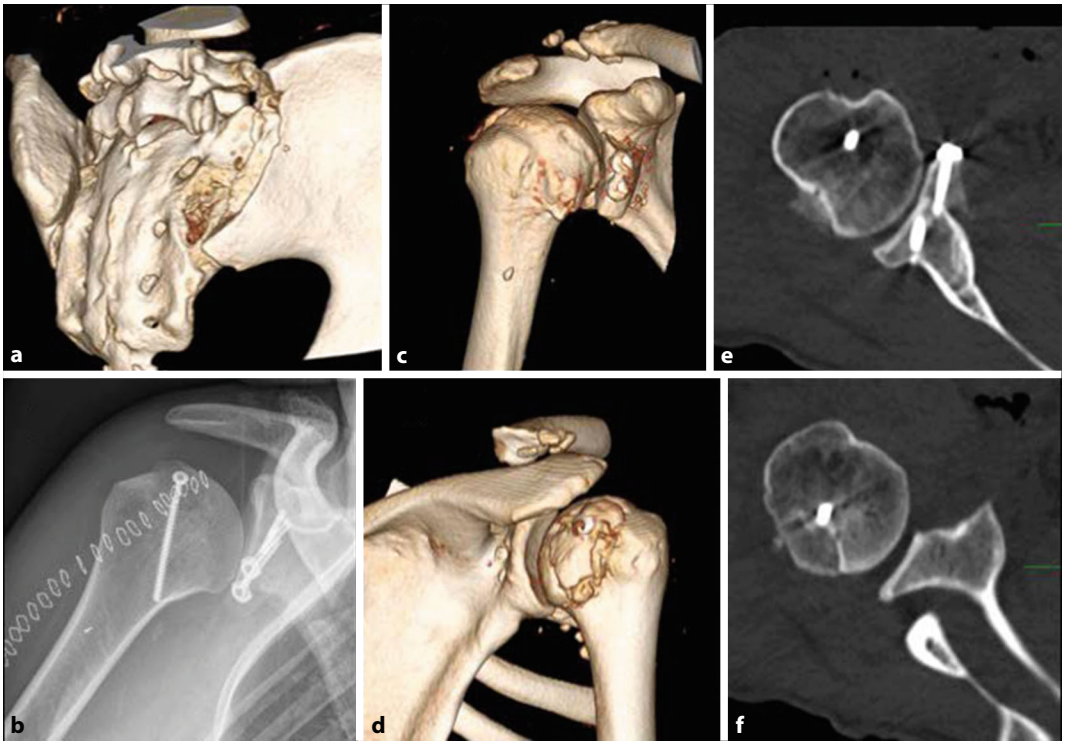

Abb. 6 ◄ **a** Entnahme eines ausreichend großen Beckenkammspans aus der Spina iliaca posterior, **b**–**d** Anmodellierung, Auffüllen des Knochendefektes am Humeruskopf und Aufbau des ventralen Glenoids über einen deltoideopektoralen Zugang, **e**,**f** postoperative CT-Aufnahmen: gewünschtes Ergebnis sowohl am ventralen Glenoid als auch am Humeruskopf

len operativen Planung ($n = 46$) und der Planung anhand eines 3D-Drucks ($n = 32$) bei der Versorgung von Frakturen am proximalen Humerus. Sowohl bei der computergestützten virtuellen Operationsplanung als auch bei der Planung anhand des 3D-Modells waren die funktionellen Ergebnisse nach einem Minimum-Follow-up von 24 Monaten signifikant besser ($p < 0{,}001$). Auch waren die Operationszeit, der intraoperative Blutverlust und die Zahl der intraoperativen bildgebenden Untersuchungen signifikant geringer als in der konventionellen Gruppe ($p < 0{,}001$; [46]).

» Der 3D-Druck erleichtert die Einschätzung der Fraktursituation und Festlegung der Operationsstrategie

Die Arbeitsgruppe der Autoren des vorliegenden Beitrags publizierte 2019 den Fall einer Umstellungsosteotomie am proximalen Humerus nach erfolgter Osteosynthese. Hierfür wurden spezifische Instrumente, die teilweise an den bereits im Knochen vorhanden Löchern befestigt wurden, verwendet. Im Ergebnis zeigte sich eine gute Umsetzung der präoperativen Planung mit einer Steigerung des Mobilitätsgrades [1].

Fall 5: Ein 34-jähriger Patient mit Zustand nach superiorer Plattenosteosynthese einer Klavikulaschaftfraktur. Neun Monate nach der Versorgung mit einer superioren Plattenosteosynthese stellte sich der Patient mit Schmerzen vor. Radiologisch konnte die ausbleibende Frakturheilung im Sinne einer Pseudarthrose dargestellt werden (◘ **Abb. 7a**). Die 3D-Analyse im Seitenvergleich zeigt eine deutliche Dehiszenz mit einem Torsionsfehler von 12° (◘ **Abb. 7b**, *grün*). Es erfolgten das digitale Planen der Resektionsebenen und die virtuelle Reposition in Anlehnung an die Gegenseite (◘ **Abb. 7c,d**). Zur intraoperativen Hilfe und zur Repositionskontrolle wurden im Anschluss die vorliegenden superioren Plattenlöcher verwendet und ein spezifisches Implantat/Instrument zur temporären Fixierung gedruckt (◘ **Abb. 7e**). Danach erfolgte die Kompressionsplattenosteosynthese unter Wahl einer anterioren Plattenlage. Auf eine additive superiore Plattenosteosynthese wurde bewusst verzichtet (◘ **Abb. 7f**).

Diskussion

Die Rolle des 3D-Drucks in der Orthopädie und der Traumatologie ist weiterhin nicht abschließend geklärt. Prinzipiell kann diese Technik in den verschiedensten Subspezialitäten dieser Bereiche implementiert werden [50]. Studien konnten zeigen, dass der Chirurg bei einer Planung anhand eines Modells einen anderen Blickwinkel auf die Fraktur oder das Zusammenspiel des Gelenks gewinnt. Nicht nur visuell, sondern auch haptisch erhält der Chirurg einen Eindruck von der pathologischen Veränderung. Eine der Realität entsprechende Größe erlaubt das realitätsnahe Planen und Vorbereiten; dieses sowohl in Bezug auf die Implantate, deren Größe und Ausrichtung, in Bezug auf die erforderlichen Aufbauten und Entnahmestellen als auch in Bezug auf den Zugangsweg. Weiterhin können Implantate anhand dieser Modelle vorbereitet werden. Die sterilen Drucke können dann ebenfalls mit an den OP-Tisch genommen werden [51–54].

Der unmittelbare Nutzen dieser Technik für das gesamte intraoperative Vorgehen zeigte sich in den Studien in einer signifikant kürzeren Operationszeit, geringerem intraoperativem Blutverlust und kürzerer intraoperativer Durchleuchtungszeit [55–57].

Weiterhin erlaubt das Drucken von patientenspezifischen Instrumenten zur Reposition oder von Zielvorrichtungen für Drähte einen der operativen Planung sehr

Abb. 7 ▲ **a** Aufnahme eines 34-jährigen Patienten mit Pseudarthrose nach superiorer Plattenosteosynthese der Clavicula, **b** 3D-Analyse im Seitenvergleich (*grün*): deutliche Dehiszenz mit einem Torsionsfehler von 12°, **c**,**d** Planen der Resektionsebenen und virtuelle Reposition in Anlehnung an die Gegenseite, **e** Verwenden der vorliegenden superioren Plattenlöcher und Drucken eines spezifischen Implantats/Instrument zur temporären Fixierung nach der Reposition, **f** Zustand nach Revision und erneuter Kompressionsplattenosteosynthese unter Wahl einer anterioren Plattenlage

nahekommenden Transfer der präoperativen Planung. Das konnten die oben aufgeführten Studien sehr gut herausarbeiten. Trotz präziser Planung und Umsetzung verblieben jedoch eine gewisse Ungenauigkeit und Variabilität [58]. Grund hierfür sind u. a. die Weichteile, die bei einer Planung nicht berücksichtigt werden. Die chirurgische Expertise und Erfahrung des Operateurs bei der Einschätzung der Plausibilität der Planung und der intraoperativen Hilfsvorrichtungen sind daher weiterhin essenziell. Bei Zweifel ist die Erfahrung des Operateurs entscheidend, ggf. muss vom Plan abgewichen werden. Nach Meinung der Autoren ist der Mehraufwand v. a. bei komplexeren Eingriffen gerechtfertigt. Der Operateur gewinnt durch die zusätzlichen Tools Informationen, die ihm helfen, die Situation korrekt einzuschätzen und die richtige Entscheidung zu treffen.

Auch im Rahmen der Patientenaufklärung und der Lehre zeigte der 3D-Druck wesentliche Vorteile [55, 59–61].

Der 3D-Druck erlaubt zudem das passgenaue und patientenspezifische Herstellen von Knochen-/Teilersatz. Seit jeher stellt die glenoidale Defektsituation eine Herausforderung für den Chirurgen dar. Bei schweren Defektsituation ist ein glenoidaler Aufbau teilweise nicht mehr adäquat möglich bzw. wenig erfolgversprechend [62]. Gerade in diesen Fällen stellt das passgenaue Implantat eine wertvolle Erweiterung des chirurgischen Angebots dar. Durch die Genauigkeit des Implantats sowie die Passgenauigkeit der Schrauben und Schraubenorientierung kann ein Maximum an Stabilität erreicht werden. Meist erfolgt der Einbau mithilfe von patientenspezifischen Instrumenten. Erste Ergebnisse sind sehr vielversprechend [33].

» Der Nachbau oder das Erstellen spezifischer Prothesenteile bietet dem Operateur Flexibilität

Auch erlaubt der 3D-Druck mit der Möglichkeit des Nachbaus oder Erstellens spezifischer Prothesenteile, wie Kopplungsmechanismen und/oder Adaptern, eine gewisse Flexibilität. Hier muss jedoch der Off-Label-Gebrauch berücksichtigt werden.

Zwar zeigt die derzeitige Literatur in vielen Fällen den deutlichen Nutzen des 3D-Drucks, dennoch bedarf es weiterer Untersuchungen unter Berücksichtigung des Zeitfaktors für die Planung und den 3D-Druck, des Kosten-Nutzen-Verhältnisses, der Genauigkeit von Instrumenten/Implantaten sowie des Vertrauens des Chirurgen in die additiven Tools. Weiterhin stellt die Weichteilproblematik eine noch zu lösende Herausforderung dar.

Schlussfolgerung

Die aktuelle Literatur bestätigt in vielen Fällen die deutliche Vorteile dieser neuartigen Technologie mit direktem Patientennutzen. Durch ein präoperatives 3D-Modell erhält der Chirurg wertvolle Informationen, und das Vorgehen kann realitätsnah geplant und durchgespielt werden. Zur Umsetzung der intraoperativen Planung stehen Tools zur Verfügung. Gegebenenfalls können Implantate gedruckt und komplexe Situationen gelöst werden. Zusammenfassend stellt der 3D-Druck sowohl prä- als auch intraoperativ eine innovative und sehr wertvolle Portfolioerweiterung für den Chirurgen dar. In keiner Weise ersetzt das Verfahren die Erfahrung und Expertise des Chirurgen. Vor einer standardmäßigen Implementierung in den chirurgischen Alltag bedarf es weiterer Untersuchungen in Bezug auf Prozessoptimierung, Kosten-Nutzen-Analyse und Vorliegen von klinischen Langzeitergebnissen. Aus Sicht der Autoren sind der 3D-Druck und das 3D-Implantat im Bereich in der Schulterchirurgie derzeit v. a. dem Komplexfall vorbehalten.

Fazit für die Praxis

- **Der 3D-Druck kann im Bereich in der Schulterchirurgie sowohl prä- als auch intraoperativ eingesetzt werden. Intraoperativ erlauben Instrumente das Umsetzen der präoperativen Planung.**
- **Individualimplantate erlauben das Management von komplexen knöchernen Defektsituationen.**
- **Der 3D-Druck stellt eine wertvolle und innovative Portfolioerweiterung für den Chirurgen dar und bietet diesem eine gewisse Flexibilität.**
- **Der direkte Nutzen des 3D-Drucks in der Schulterchirurgie für den Patienten wurde bereits in vielen Studien nachgewiesen.**
- **Die Kostendeckung durch die Kostenträger erfolgt allerdings derzeit nur unzureichend.**
- **Langzeitergebnisse und Kosten-Nutzen-Analyse des 3D-Drucks im Bereich in der Schulterchirurgie stehen weiterhin aus.**

Korrespondenzadresse

Prof. Dr. Nael Hawi, MBA
Unfallchirurgische Klinik, Medizinische Hochschule Hannover (MHH)
Carl-Neuberg-Str. 1, 30625 Hannover, Deutschland
hawi.nael@gmail.com

Einhaltung ethischer Richtlinien

Interessenkonflikt. N. Hawi, N. Bruns, S. Razaeian, J. D. Clausen und C. Krettek geben an, dass kein Interessenkonflikt besteht.

Für diesen Beitrag wurden von den Autoren keine Studien an Menschen oder Tieren durchgeführt. Für die aufgeführten Studien gelten die jeweils dort angegebenen ethischen Richtlinien.

Literatur

1. Krettek C, Bruns N (2019) Current concepts and new developments of 3D printing in trauma surgery. Unfallchirurg 122(4):256–269
2. Kim SH, Wise BL, Zhang Y, Szabo RM (2011) Increasing incidence of shoulder arthroplasty in the United States. J Bone Joint Surg Am 93(24):2249–2254
3. Lubbeke A, Rees JL, Barea C, Combescure C, Carr AJ, Silman AJ (2017) International variation in shoulder arthroplasty. Acta Orthop 88(6):592–599
4. Oppermann J, Celik E, Bredow J, Beyer F, Hackl M, Spies CK et al (2016) Shoulder arthroplasty in Germany: 2005–2012. Arch Orthop Trauma Surg 136(5):723–729
5. Walch G, Young AA, Boileau P, Loew M, Gazielly D, Mole D (2012) Patterns of loosening of polyethylene keeled glenoid components after shoulder arthroplasty for primary osteoarthritis: results of a multicenter study with more than five years of follow-up. J Bone Joint Surg Am 94(2):145–150
6. Farron A, Terrier A, Buchler P (2006) Risks of loosening of a prosthetic glenoid implanted in retroversion. J Shoulder Elbow Surg 15(4):521–526
7. Hopkins AR, Hansen UN, Amis AA, Emery R (2004) The effects of glenoid component alignment variations on cement mantle stresses in total shoulder arthroplasty. J Shoulder Elbow Surg 13(6):668–675
8. Iannotti JP, Spencer EE, Winter U, Deffenbaugh D, Williams G (2005) Prosthetic positioning in total shoulder arthroplasty. J Shoulder Elbow Surg 14(1 Suppl S):111S–121S
9. Nyffeler RW, Sheikh R, Atkinson TS, Jacob HA, Favre P, Gerber C (2006) Effects of glenoid component version on humeral head displacement and joint reaction forces: an experimental study. J Shoulder Elbow Surg 15(5):625–629
10. Shapiro TA, McGarry MH, Gupta R, Lee YS, Lee TQ (2007) Biomechanical effects of glenoid retroversion in total shoulder arthroplasty. J Shoulder Elbow Surg 16(3 Suppl):S90–S95
11. Bohsali KI, Bois AJ, Wirth MA (2017) Complications of shoulder arthroplasty. J Bone Joint Surg Am 99(3):256–269
12. Walch G, Badet R, Boulahia A, Khoury A (1999) Morphologic study of the glenoid in primary glenohumeral osteoarthritis. J Arthroplasty 14(6):756–760
13. Iannotti JP, Jun BJ, Patterson TE, Ricchetti ET (2017) Quantitative measurement of osseous pathology in advanced glenohumeral osteoarthritis. J Bone Joint Surg Am 99(17):1460–1468
14. Gregory T, Hansen U, Emery R, Amis AA, Mutchler C, Taillieu F et al (2012) Total shoulder arthroplasty does not correct the orientation of the eroded glenoid. Acta Orthop 83(5):529–535
15. Gregory TM, Sankey A, Augereau B, Vandenbussche E, Amis A, Emery R et al (2013) Accuracy of glenoid component placement in total shoulder arthroplasty and its effect on clinical and radiological outcome in a retrospective, longitudinal, monocentric open study. Plos One 8(10):e75791
16. Ho JC, Sabesan VJ, Iannotti JP (2013) Glenoid component retroversion is associated with osteolysis. J Bone Joint Surg Am 95(12):e82
17. Scalise JJ, Bryan J, Polster J, Brems JJ, Iannotti JP (2008) Quantitative analysis of glenoid bone loss in osteoarthritis using three-dimensional computed tomography scans. J Shoulder Elbow Surg 17(2):328–335
18. Scalise JJ, Codsi MJ, Bryan J, Iannotti JP (2008) The three-dimensional glenoid vault model can estimate normal glenoid version in osteoarthritis. J Shoulder Elbow Surg 17(3):487–491
19. Iannotti JP, Weiner S, Rodriguez E, Subhas N, Patterson TE, Jun BJ et al (2015) Three-dimensional imaging and templating improve glenoid implant positioning. J Bone Joint Surg Am 97(8):651–658
20. Iannotti J, Baker J, Rodriguez E, Brems J, Ricchetti E, Mesiha M et al (2014) Three-dimensional preoperative planning software and a novel information transfer technology improve glenoid component positioning. J Bone Joint Surg Am 96(9):e71
21. Walch G, Vezeridis PS, Boileau P, Deransart P, Chaoui J (2015) Three-dimensional planning and use of patient-specific guides improve glenoid component position: an in vitro study. J Shoulder Elbow Surg 24(2):302–309
22. Gauci MO, Boileau P, Baba M, Chaoui J, Walch G (2016) Patient-specific glenoid guides provide accuracy and reproducibility in total shoulder arthroplasty. Bone Joint J 98-B(8):1080–1085
23. Suero EM, Citak M, Lo D, Krych AJ, Craig EV, Pearle AD (2013) Use of a custom alignment guide to improve glenoid component position in total shoulder arthroplasty. Knee Surg Sports Traumatol Arthrosc 21(12):2860–2866
24. Hendel MD, Bryan JA, Barsoum WK, Rodriguez EJ, Brems JJ, Evans PJ et al (2012) Comparison of patient-specific instruments with standard surgical instruments in determining glenoid component position: a randomized prospective clinical trial. J Bone Joint Surg Am 94(23):2167–2175
25. Berhouet J, Rol M, Spiry C, Slimane M, Chevalier C, Favard L (2018) Shoulder patient-specific guide: First experience in 10 patients indicates room for improvement. Orthop Traumatol Surg Res 104(1):45–51
26. Burns DM, Frank T, Whyne CM, Henry PD (2019) Glenoid component positioning and guidance techniques in anatomic and reverse total shoulder arthroplasty: A systematic review and meta-analysis. Shoulder Elbow 11(2 Suppl):16–28
27. Verborgt O, Vanhees M, Heylen S, Hardy P, Declercq G, Bicknell R (2014) Computer navigation and patient-specific instrumentation in shoulder arthroplasty. Sports Med Arthrosc Rev 22(4):e42–e49
28. Wagner ER, Farley KX, Higgins I, Wilson JM, Daly CA, Gottschalk MB (2020) The incidence of shoulder arthroplasty: rise and future projections compared with hip and knee arthroplasty. J Shoulder Elbow Surg 29(12):2601–2609
29. Chammaa R, Uri O, Lambert S (2017) Primary shoulder arthroplasty using a custom-made hip-inspired implant for the treatment of advanced glenohumeral arthritis in the presence of severe glenoid bone loss. J Shoulder Elbow Surg 26(1):101–107
30. Dines DM, Gulotta L, Craig EV, Dines JS (2017) Novel solution for massive glenoid defects in shoulder arthroplasty: a patient-specific glenoid vault reconstruction system. Am J Orthop 46(2):104–108
31. Debeer P, Berghs B, Pouliart N, Van den Bogaert G, Verhaegen F, Nijs S (2019) Treatment of severe glenoid deficiencies in reverse shoulder arthroplasty: the Glenius Glenoid Reconstruction System experience. J Shoulder Elbow Surg 28(8):1601–1608
32. De Boer FA, Huijsmans PE (2020) Use of a 3D-printed custom reverse shoulder arthroplasty. Tech Orthop 35(1):38–41
33. Porcellini G, Micheloni GM, Tarallo L, Paladini P, Merolla G, Catani F (2021) Custom-made reverse shoulder arthroplasty for severe glenoid bone loss: review of the literature and our preliminary results. J Orthop Traumatol 22(1):2
34. Gupta A, Thussbas C, Koch M, Seebauer L (2018) Management of glenoid bone defects with reverse shoulder arthroplasty—surgical technique and clinical outcomes. J Shoulder Elb Surg. https://doi.org/10.1016/j.jse.2017.10.004
35. Wall B, Nove-Josserand L, O'Connor DP, Edwards TB, Walch G (2007) Reverse total shoulder arthroplasty: a review of results according to etiology. J Bone Joint Surg Am 89(7):1476–1485
36. Patel DN, Young B, Onyekwelu I, Zuckerman JD, Kwon YW (2012) Reverse total shoulder arthroplasty for failed shoulder arthroplasty. J Shoulder Elbow Surg 21(11):1478–1483
37. Wieser K, Borbas P, Ek ET, Meyer DC, Gerber C (2015) Conversion of stemmed hemi- or total to reverse total shoulder arthroplasty: advantages of a modular stem design. Clin Orthop Relat Res 473(2):651–660
38. Castagna A, Delcogliano M, de Caro F, Ziveri G, Borroni M, Gumina S et al (2013) Conversion of shoulder arthroplasty to reverse implants: clinical and radiological results using a modular system. Int Orthop 37(7):1297–1305
39. Matsoukis J, Billuart F, Houssam K, Dujardin F, Walch G (2015) Conversion of total shoulder arthroplasty to reverse shoulder arthroplasty made possible by custom humeral adapter. Orthop Traumatol Surg Res 101(6):759–761
40. Sugaya H, Moriishi J, Dohi M, Kon Y, Tsuchiya A (2003) Glenoid rim morphology in recurrent anterior glenohumeral instability. J Bone Joint Surg Am 85(5):878–884
41. Saito H, Itoi E, Minagawa H, Yamamoto N, Tuoheti Y, Seki N (2009) Location of the Hill-Sachs lesion in shoulders with recurrent anterior dislocation. Arch Orthop Trauma Surg 129(10):1327–1334
42. Di Giacomo G, Itoi E, Burkhart SS (2014) Evolving concept of bipolar bone loss and the Hill-Sachs lesion: from „engaging/non-engaging" lesion to „on-track/off-track" lesion. Arthroscopy 30(1):90–98
43. Sheth U, Theodoropoulos J, Abouali J (2015) Use of 3-dimensional printing for preoperative planning in the treatment of recurrent anterior shoulder instability. Arthrosc Tech 4(4):e311–e316
44. Willemsen K, Berendes TD, Geurkink T, Bleys R, Leeflang MA, Weinans H et al (2019) A novel

treatment for anterior shoulder instability: a biomechanical comparison between a patient-specific implant and the Latarjet procedure. J Bone Joint Surg Am 101(14):e68
45. Kim JW, Lee Y, Seo J, Park JH, Seo YM, Kim SS et al (2018) Clinical experience with three-dimensional printing techniques in orthopedic trauma. J Orthop Sci 23(2):383–388
46. Chen Y, Jia X, Qiang M, Zhang K, Chen S (2018) Computer-assisted virtual surgical technology versus three-dimensional printing technology in preoperative planning for displaced three and four-part fractures of the proximal end of the humerus. J Bone Joint Surg Am 100(22):1960–1968
47. Piccioli A, Maccauro G, Rossi B, Scaramuzzo L, Frenos F, Capanna R (2010) Surgical treatment of pathologic fractures of humerus. Injury 41(11):1112–1116
48. You W, Liu LJ, Chen HX, Xiong JY, Wang DM, Huang JH et al (2016) Application of 3D printing technology on the treatment of complex proximal humeral fractures (Neer3-part and 4-part) in old people. Orthop Traumatol Surg Res 102(7):897–903
49. Wang Q, Hu J, Guan J, Chen Y, Wang L (2018) Proximal third humeral shaft fractures fixed with long helical PHILOS plates in elderly patients: benefit of pre-contouring plates on a 3D-printed model—a retrospective study. J Orthop Surg Res 13(1):203
50. Eltorai AE, Nguyen E, Daniels AH (2015) Three-dimensional printing in orthopedic surgery. Orthopedics 38(11):684–687
51. Bizzotto N, Sandri A, Regis D, Romani D, Tami I, Magnan B (2015) Three-dimensional printing of bone fractures: a new tangible realistic way for preoperative planning and education. Surg Innov 22(5):548–551
52. Bizzotto N, Tami I, Santucci A, Adani R, Poggi P, Romani D et al (2015) 3D Printed replica of articular fractures for surgical planning and patient consent: a two years multi-centric experience. 3d Print Med 2(1):2
53. Bagaria V, Chaudhary K (2017) A paradigm shift in surgical planning and simulation using 3Dgraphy: experience of first 50 surgeries done using 3D-printed biomodels. Injury 48(11):2501–2508
54. Sanghavi PS, Jankharia BG (2016) Holding versus seeing pathology. Three-dimensional printing of the bony pelvis for preoperative planning of a complex pelvis fracture: A case report. Indian J Radiol Imaging 26(3):397–401
55. Yang L, Grottkau B, He Z, Ye C (2017) Three dimensional printing technology and materials for treatment of elbow fractures. Int Orthop 41(11):2381–2387
56. Mulford JS, Babazadeh S, Mackay N (2016) Three-dimensional printing in orthopaedic surgery: review of current and future applications. ANZ J Surg 86(9):648–653
57. Swartman B, Franke J, Schnurr C, Mardian S, Willy C, AGDd DGOU et al (2020) Digital OR. Unfallchirurg 123(11):849–855
58. Campana V, Cardona V, Vismara V, Monteleone AS, Piazza P, Messinese P et al (2020) 3D printing in shoulder surgery. Orthop Rev (Pavia) 12(Suppl 1):8681
59. Chen C, Cai L, Zhang C, Wang J, Guo X, Zhou Y (2018) Treatment of die-punch fractures with 3D printing technology. J Invest Surg 31(5):385–392
60. Yang L, Shang XW, Fan JN, He ZX, Wang JJ, Liu M et al (2016) Application of 3D printing in the surgical planning of trimalleolar fracture and doctor-patient communication. Biomed Res Int 2016:2482086
61. Weidert S, Andress S, Suero E, Becker C, Hartel M, Behle M et al (2019) 3D printing in orthopedic and trauma surgery education and training : possibilities and fields of application. Unfallchirurg 122(6):444–451
62. Paul RA, Maldonado-Rodriguez N, Docter S, Khan M, Veillette C, Verma N et al (2019) Glenoid bone grafting in primary reverse total shoulder arthroplasty: a systematic review. J Shoulder Elbow Surg 28(12):2447–2456

Abstract

3D printing in the field of shoulder surgery

The 3D printing technology is a relatively new procedure with a high potential, especially in the field of shoulder surgery. The 3D printing procedures are increasingly being developed and also gaining new users. Principally, 3D printing procedures can be applied preoperatively in planning the surgical procedure, patient clarification and in teaching; however, the technology is increasing being used intraoperatively. In addition to intraoperative visualization of the models, 3D printing permits the use of individual and specific instruments and implants. This allows the precise transfer of the preoperative planning to the surgical procedure. Inaccuracies are mainly caused by soft tissues. The 3D printing can be beneficial in the fields of arthroplasty, shoulder instability as well as orthopedic trauma. The literature shows promising results in relation to duration of surgery, blood loss and clinical results of the procedure. On the other hand, it is still unclear which indications warrant the use of 3D printing. Other aspects that raise questions are the time of planning, the production time and the additional cost that the use of 3D printing entails. Nonetheless, 3D printing represents a meaningful enhancement of the portfolio of surgeons, which becomes highly beneficial and useful in complex situations. Furthermore, this procedure enables a certain amount of flexibility when reacting to certain circumstances.

Keywords
Arthroplasty · Patient care planning · Bony defect · Deformity · Joint instability